



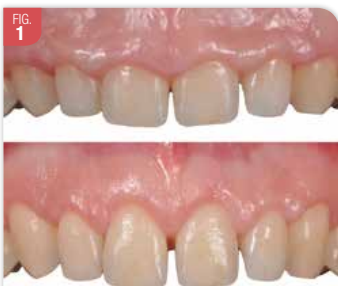Philippe Bidault

# Considérations chirurgicales spécifiques au traitement d'une éruption passive altérée

Philippe Bidault  
Paris

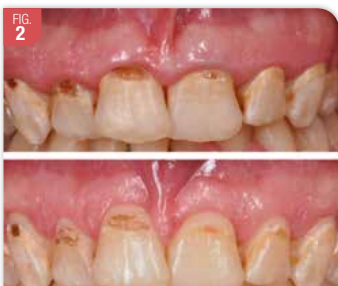L'éruption passive altérée (EPA) est une anomalie de développement caractérisée par des couronnes cliniques courtes, d'aspect carré et accompagnées d'un sourire gingival. Il peut être indiqué de corriger cette situation pour des raisons esthétiques ou fonctionnelles. Le traitement consiste à réaliser une élongation coronaire. Mais, le contexte est différent de celui d'une élongation préprothétique. Il y a donc des contraintes et des particularités qu'il faut connaître. Ces éléments seront détaillés point par point avec une approche très clinique. La discussion est limitée aux cas de sourires gingivaux liés à une éruption passive altérée (EPA).

Les patients avec une EPA peuvent consulter car ils ont une gêne esthétique (1). Ils se plaignent de la petite taille de leurs dents, comme « celles d'un enfant » et qu'on voit trop de gencive au sourire (Fig. 1). Par défaut d'information, certains d'entre eux ont parfois attendu longtemps avant de consulter. Mais, tous les patients ne sont pas demandeurs de corrections. L'EPA n'implique donc pas systématiquement un traitement.



Situation avant / après chirurgie de correction d'une EPA. La patiente a 16 ans et l'indication est esthétique. La patiente se plaignant d'avoir des petites dents.

Par ailleurs, les indications ne sont pas uniquement esthétiques. Il y a aussi des indications fonctionnelles (Fig. 2). Par exemple, l'EPA peut compliquer la pose d'un appareillage orthodontique ou la réalisation de soins dentaires conservateurs ou prothétiques.



Situation avant / après chirurgie. L'indication est fonctionnelle. La patiente n'a pas de gêne esthétique ; elle n'avait pas conscience d'avoir de petites dents. La chirurgie a été réalisée pour permettre la réalisation des soins dentaires.

Peu de données épidémiologiques sont disponibles sur le sujet. Dans une étude descriptive portant sur 1025 patients de 24 ans en

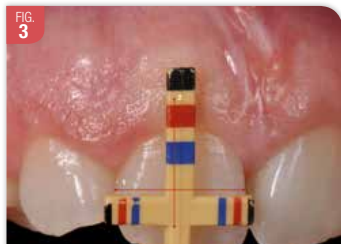
moyenne, il a été montré que la prévalence de l'EPA était de 12,1 % (2). Dans une étude plus récente sur 190 patients de 26 ans en moyenne, les auteurs ont décrit une prévalence de 35,8 % (3). La différence de résultats s'expliquant probablement par des différences de critères diagnostiques. L'atteinte d'une EPA peut être localisée à un groupe de dents ou généralisée à l'ensemble des dents. Elle peut toucher les faces vestibulaires ou palatines ou les deux versants.

En fonction de la quantité de tissu kératinisé et de la distance entre la crête osseuse et la jonction amélo-cémentaire (JAC), on décrit quatre types possibles d'EPA (4). Selon notre expérience, il y a le plus souvent une quantité importante de tissu kératinisé (plus de 5 mm) et la crête osseuse est à proximité de la JAC (moins de 2 mm d'espace). Dans cette situation, l'élongation coronaire repose donc sur la réalisation d'abord d'une gingivectomie puis d'un lambeau d'accès de pleine épaisseur pour modifier le contour, la position et le volume de la crête osseuse. Quand la hauteur de tissu kératinisé est inférieure à 5 mm, il n'est pas indiqué de faire une gingivectomie. Il faut réaliser un lambeau déplacé apicalement. Quand la crête osseuse est à 2 mm ou plus de la JAC, aucune résection osseuse n'est indiquée. Mais, cette situation est rare en cas d'EPA, du moins sur le versant vestibulaire.

## Spécificités de l'élongation coronaire en cas d'EPA et conséquences cliniques

### Évaluer la longueur réelle des dents

Dans le cas d'une EPA, on manque de repère contrairement à une élongation coronaire préprothétique où on travaille en fonction de la position des limites de la préparation et / ou des limites d'une reconstitution corono-radiculaire. Dans l'EPA, la jonction amélo-cémentaire est recouverte par la gencive et même souvent par l'os. Il faut donc estimer la hauteur « normale » de la couronne anatomique. C'est une étape importante lors la consultation pour pouvoir expliquer au patient le résultat attendu. On peut s'aider d'une sonde spécifique qui établit un rapport entre la largeur des dents et leur longueur (Fig. 3). On peut aussi faire un sondage trans-gingival sous anesthésie mais ça ne permet que de mesurer la hauteur de la crête osseuse car la JAC n'est pas vraiment perceptible à la sonde. Et, c'est délicat de faire une anesthésie dès la 1<sup>re</sup> consultation. Dernière option, la prise d'un cliché cone beam où, selon les réglages, la JAC apparaît très distinctement.

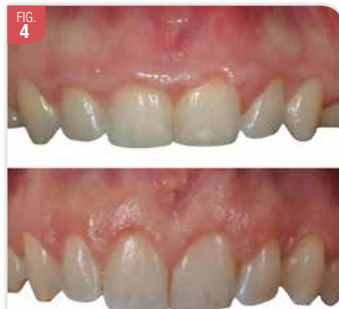

La sonde de D'Chu permet d'anticiper lors de la consultation initiale la longueur de la couronne anatomique. Ici, la largeur de la 11 se situe entre les repères rouges et noirs. La longueur après chirurgie devrait donc se situer entre le repère rouge et noir.

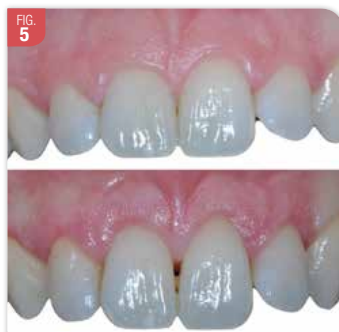À court terme, on peut penser qu'on pourra combiner simplement les données intra-buccales aux données faciales (issues d'un facescan) pour simuler l'esthétique du futur sourire.

### Tracé d'incision

En cas de gingivectomie, le tracé d'incision est essentiel. Il conditionne le résultat esthétique. Mais, il est délicat puisqu'il faut à main levée redonner un contour festonné là où la gencive est souvent plate. Et, ce feston doit être symétrique, régulier et homothétique à la ligne des collets anatomiques. Ce n'est pas toujours évident (Fig. 4, 5). C'est encore plus difficile quand les dents sont en malposition. Pour limiter le risque d'erreur, il peut être indiqué de réaliser un guide chirurgical de gingivectomie.



Situation Avant / Après chirurgie. Le résultat est satisfaisant mais ce n'est pas symétrique entre 11 et 21. Le zénith gingival et donc la courbure du feston ne sont pas identiques.

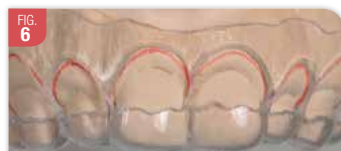

Situation avant / après chirurgie. Il n'y a pas d'alignements des collets 11/21. Et, il y a perte de la papille inter-incisive.

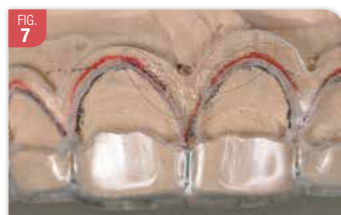
Le guide peut être réalisé au moyen d'une gouttière thermoformée qui est découpée en suivant sur un modèle en plâtre un tracé d'incision fait préalablement au crayon. C'est simple à mettre en œuvre mais il y a deux inconvénients (Fig. 6, 7) :

- sur un modèle en plâtre, le crayon ne glisse pas bien et il est donc difficile d'obtenir un tracé harmonieux, régulier et symétrique ;
- la découpe ou le fraisage de la gouttière, est une étape délicate et le bord est, de ce fait, souvent irrégulier. Là où on aimerait pouvoir, en bouche, poser sa lame sur le bord du guide et ne plus avoir qu'à suivre le contour pré-défini, ce n'est pas possible si ce rebord du guide n'est pas parfaitement lisse.

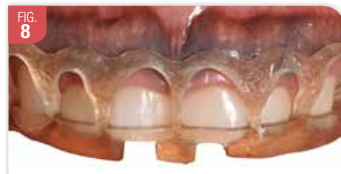Pour s'affranchir des limites du guide traditionnel, on peut désormais réaliser, après planification numérique, un guide avec une imprimante 3D (Fig. 8). Cette solution rend la



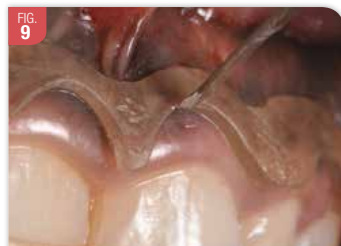Difficulté à suivre le tracé lors de la découpe du guide. Le feston du guide n'est ni régulier ni symétrique et il ne suit pas le tracé sur le modèle.



Le guide n'est pas symétrique ; le rebord n'est pas lisse ; l'angulation du rebord n'est pas régulière. On ne peut vraiment pas s'en servir pour appuyer sa lame dessus.



Guide chirurgical issu d'une planification numérique et réalisé avec une imprimante 3D



La qualité du guide numérique lui permet de jouer pleinement son rôle lors du tracé d'incision. La lame glisse parfaitement dessus et on obtient un tracé régulier et fidèle au projet initial.

technique de la gingivectomie moins opératoire dépendant. D'une part, le guide respecte parfaitement le projet esthétique. D'autre part, la découpe du guide est lisse et régulière, c'est-à-dire avec une angulation constante. On peut poser la lame sur le bord du guide et obtenir un tracé dont la position, la forme et l'angulation sont fidèles à la planification (Fig. 9). Donc, nul besoin d'être un artiste pour faire une incision qui respecte tous les critères de l'esthétique dentaire et parodontale. Grâce au numérique, la gingivectomie est plus accessible, reproductible et simple. Si le guide est une bonne option, notamment pour les premiers cas, ça ne résout pas tout. Ce n'est qu'un outil qui ne sert que pour la première étape de la chirurgie.

### Conservation des papilles

Quand l'EPA concerne les deux versants, (vestibulaire et palatin), il y a un risque de perte des papilles et de créer un trou noir (Fig. 5). Pour éviter cela, il y a plusieurs solutions. Soit, on peut traiter les deux versants séparément dans deux interventions distinctes à



2-3 mois d'intervalle. Soit on traite les deux versants dans la même intervention mais sans décoller la papille. En vestibulaire, on réalise des incisions sous marginales festonnées qui se croisent (Fig. 10) et une incision sulculaire. La collerette gingivale, ainsi formée, est éliminée (Fig. 11).

Puis, le sommet de la papille est dés-épithélialisé et le lambeau est décollé en demi-épaisseur à ce niveau. La papille n'est pas décollée (Fig. 12). En palatin, on réalise une gingivectomie sans toucher aux papilles. Heureusement, il est fréquent de n'avoir à traiter que le secteur vestibulaire. Donc, le risque de perte de papilles est plus limité.

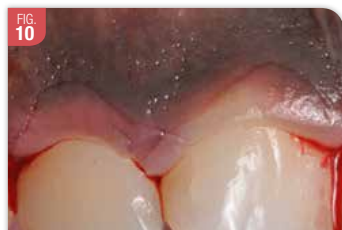

FIG. 10 Incisions festonnées, sous marginales qui se croisent à la base des papilles. On complète par une incision sulculaire jusqu'à la base du sulcus.

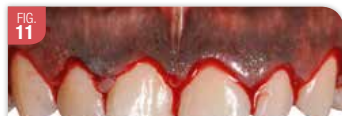

FIG. 11 Élimination de la collerette gingivale délimitée par les premières incisions

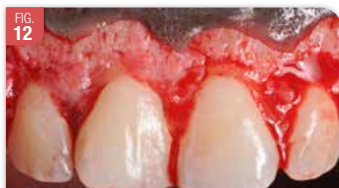

FIG. 12 Décollement du lambeau en demi-épaisseur en regard des papilles, en épaisseur total ailleurs. La papille est préservée. La crête osseuse est à proximité de la JAC.

### Réséction osseuse

Quand la crête osseuse est proche de la JAC, une réséction osseuse est indiquée pour réduire la crête en hauteur et rétablir ainsi un espace biologique. Bien souvent, il convient aussi réduire le volume de la crête et les balcons osseux pour redonner un contour plus festonné et permettre une meilleure adaptation des lambeaux (Fig. 13).

Les corrections se font en combinant l'utilisation de fraises avec une bonne irrigation, de

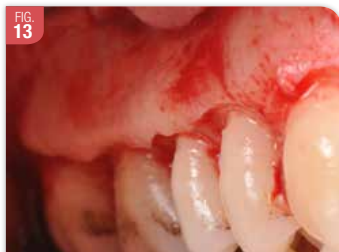

FIG. 13 L'os a été réduit en hauteur pour rétablir un espace biologique de 2 mm entre la JAC et la crête osseuse. Mais, il y a un balcon osseux important. La réséction osseuse doit donc se faire ensuite en épaisseur.

ciseaux à os et d'une pince Gouje. Ce sont des retouches importantes qui, selon nous, font de cette chirurgie un acte invasif et technique. Là aussi, il convient d'être vigilant car la JAC n'est pas toujours évidente à distinguer. Le changement de couleur entre la racine et la couronne est parfois très léger (Fig. 14).

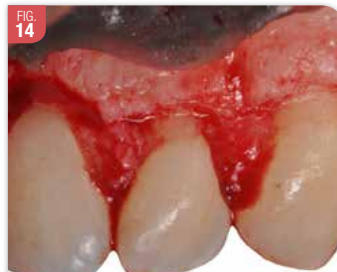

FIG. 14 Après correction osseuse et rétablissement d'un espace biologique. À noter aussi, la difficulté de distinguer la JAC, ici en particulier sur la 23.

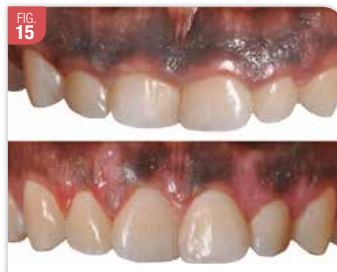

FIG. 15 Situation avant / après chirurgie du cas illustré de la Fig. 8 à 14. Patiente de 20 ans ayant été adressée par un orthodontiste chez qui elle était allée consulter pour corriger l'esthétique de son sourire qu'elle jugeait trop « enfantin ».

### Durée de l'intervention

Quand l'EPA concerne un maxillaire complet et qu'il y a beaucoup de retouches osseuses à faire, l'intervention est longue sous anesthésie locale. Il peut là aussi être pertinent, notamment pour les premiers cas, de procéder par secteurs en deux ou trois interventions distinctes de façon à réduire le temps opératoire et donc limiter les suites.

### Conclusion

La correction chirurgicale d'un sourire gingival liée à une EPA est un geste tout à fait spécifique, technique et souvent invasif. Sa bonne réalisation repose sur une préparation adaptée en amont et elle peut éventuellement être simplifiée par l'utilisation d'un guide. Compte tenu son incidence esthétique majeure, c'est aussi une intervention très gratifiante. Les patients sont très reconnaissants d'avoir retrouvé un sourire harmonieux et plaisant.

### Bibliographie

1. Bidault. Dépister et traiter une éruption passive altérée pour rendre le sourire aux patients. *Clinic* 2016 (37).
2. Volchansky A, Cleaton-Jones P. The position of the gingival margin as expressed by clinical crown height in children aged 6-16 years. *J Dent.* 1976 May; 4 (3): 116-22.

Toute la bibliographie est à retrouver sur [www.aonews-lemag.fr](http://www.aonews-lemag.fr)



AO MARSEILLE

Save the date

## Programme Marseille Provence 2020-2021

- **Judi 10 septembre :**  
Soirée de gala festive au Newport :  
AO Marseille Provence fête ses 40 ans !  
Les membres inscrits et leurs conjoints sont invités.
- **Judi 15 octobre :**  
Endodontie avec Guillaume Jouanny :  
Les résorptions radiculaires
- **Judi 19 novembre :** Cyril Gaillard, webinar
- **Judi 17 décembre :**  
CFAO avec Olivier Boujenah : *Workflow de A à Z*
- **Mardi 26 janvier :**  
Prothèse avec Romain Ceinos et Michael Griet :  
*Maîtriser la couleur au sein du binôme dentiste-prothésiste*
- **Mardi 9 février :** Jean-Pierre Attal webinar
- **Judi 11 mars :** Grande journée avec Gary Finelle
- **Mardi 13 avril :**  
Stomatologie avec Fabrice Campana :  
*Les cancers de la cavité buccale*
- **Mardi 11 mai :**  
Parodontologie avec Julien Mourlaas :  
*Les lambeaux déplacés*
- **Judi 17 juin :**  
Omnipratique avec Romain Cheron

### Renseignements et contacts :

- Lieu des réunions à 19h30 « Le NEWPORT »
- Tarifs pour 9 conférences + Grande Journée AO :  
Membre 690 € / Nouvel installé (-2 ans) 255 €  
Étudiant (10 € à la séance)
- À la séance : Conférence et dîner 110 €
- Grande Journée AO : 270 € (200 € si inscription en septembre) (membre)
- Contacts :  
Présidente : lauralevy9@yahoo.com  
Communication : marc.chicheprof@orange.fr  
Trésorière : marionammar@hotmail.com  
Facebook : [www.facebook.com/AOMarseille](http://www.facebook.com/AOMarseille)  
Twitter : [www.twitter.com/aomarseille](http://www.twitter.com/aomarseille)  
[www.alphaomegamarseille.com](http://www.alphaomegamarseille.com)